

RESIDÊNCIA MÉDICA PUC-SP • 2021



Especialidades com pré-requisito em:
CLÍNICA MÉDICA



Instruções

- A duração da prova é de 3 horas, devendo o candidato permanecer na sala por, no mínimo, 1 hora e meia.
- A prova contém 35 questões objetivas, cada uma com quatro respostas, das quais apenas uma é correta, e 5 questões dissertativas, que devem ser respondidas neste caderno, sobre temas da área de pré-requisito.
- Assinale na folha ótica de respostas a alternativa que julgar correta, preenchendo com caneta esferográfica (azul ou preta), com traço forte, dentro do espaço. Evite amassar e rasurar.
- Não serão computadas as questões que contenham mais de uma resposta assinalada na folha ótica. Também não serão computadas aquelas respostas com emenda ou rasura, ainda que legíveis, assinaladas com traço fraco ou em branco.
- Desligue o celular, similares e quaisquer outros equipamentos eletrônicos e coloque-os no envelope designado para este fim.
- Não é permitido o uso de relógio, seja digital, de pulso, com calculadoras ou outros. Coloque-o no envelope também.
- Será excluído da seleção o candidato que lançar mão de meios ilícitos para a execução da prova.
- Ao término da prova o candidato deverá devolver ao fiscal o caderno de questão e a folha ótica de respostas.

Boa sorte!

ESPECIALIDADES COM PRÉ-REQUISITO EM CLÍNICA MÉDICA:

301 – Oncologia Clínica

303 – Endocrinologia e Metabologia

304 – Nefrologia

305 – Pneumologia

306 – Reumatologia

307 – Hematologia e Hemoterapia

• Questão 01 •

Otávio tem 64 anos e hipertensão arterial desde os 40 anos, sempre com mau controle. Há cerca de um ano apresenta-se com dispneia aos médios esforços, com piora recente. Maria, sua esposa, já está colocando 3 travesseiros para ele dormir e percebe que Otávio para no caminho diversas vezes até chegar no quarto. Ela abriu o resultado do exame solicitado pelo cardiologista e verificou que uma tal fração de ejeção estava 36%. Sendo você o médico de Otávio e, considerando as alternativas terapêuticas, assinale a alternativa CORRETA.

- A) Anlodipina, lacidipina e felodipina são bloqueadores de canais de cálcio vasosseletivos que segura e, efetivamente, podem reduzir a pressão arterial de Otávio, além de significativamente reduzir morbidade e mortalidade.
- B) Bloqueadores de canais de cálcio de primeira geração, não dihidropiridínicos como verapamil e diltiazem, podem exercer efeito inotrópico positivo e manter a estabilidade de Otávio, sendo seu uso recomendado.
- C) Espironolactona é um antagonista da aldosterona, testado em pacientes como o Otávio, e o seu uso neste contexto clínico reduz a mortalidade e necessidade de hospitalização.
- D) A combinação de hidralazina com nitratos aumenta a sobrevida de pacientes como Otávio em magnitude superior à sobrevida evidenciada pelo uso de bloqueadores do sistema renina angiotensina aldosterona.

• Questão 02 •

Marialva tem 54 anos, 72kg e 1,58m de altura, sabe ser hipertensa e diabética há 15 anos. Foi encaminhada para o ambulatório de nefrologia, devido a presença de exames alterados (albuminúria/creatininúria na primeira urina da manhã de 600mg/g) e creatinina de 1,7mg/dl, em duas dosagens diferentes, sendo o ritmo de filtração glomerular estimado (RFG-e) de 34ml/min/1,73m² pela fórmula do CKD-EPI. Outros exames realizados na Unidade Básica de Saúde foram: colesterol total de 265mg/dl, lipoproteína de alta densidade de 130mg/dl e hemoglobina glicada de 8,2%. Sua PA em MSD sentada estava com a média de 3 medidas de 164/104mmHg. Com relação ao caso da Marialva podemos afirmar que:

- A) O RFG-e a enquadra como portadora de doença renal crônica, estágio 3a.
- B) O resultado da albuminúria/creatininúria >30mg/g de creatinina indica a presença de proliferação mesangial e de glomerulosclerose segmentar e focal (GESF), lesões caracteristicamente associadas à doença renal do diabetes.
- C) A meta de hemoglobina glicada para Marialva é inferior a 6,5% e a meta pressórica é <140/90mmHg para evitar a progressão das complicações micro e macrovasculares do diabetes.
- D) A meta para Marialva de triglicérides de jejum é abaixo de 150mg/dl e colesterol total inferior a 190mg/dl.

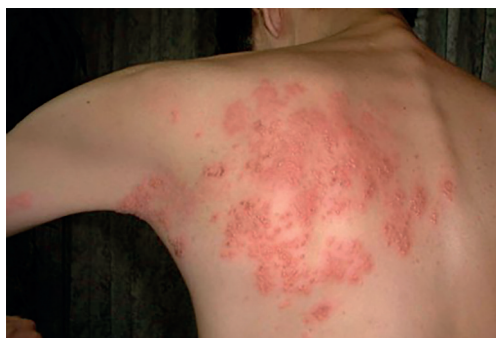• Questão 03 •

Dona Leonor, 80 anos, é portadora de demência de Alzheimer e foi internada hoje na Clínica Médica para tratamento de infecção urinária recidivante, com urocultura positiva para *Proteus mirabilis*. Sua filha refere febre de 38,5°C há dois dias, acompanhada de vômitos. Foi iniciada hidratação e antibioticoterapia na admissão, mas durante período de febre e agitação psicomotora, cerca de 14 horas depois, ela caiu da cama e bateu a cabeça no chão. Foi indicada a realização de tomografia cerebral, mas foi encontrada morta pela enfermagem. O plantonista da enfermagem, o médico residente Dr. Ricardo, constatou o óbito e encontrou todas as informações necessárias para elaborar a declaração de óbito (DO). No seu lugar você:

- A) Não preencheria a DO, pois ela deve ser preenchida pelo médico do Serviço de Verificação de Óbitos (SVO), posto que Dona Leonor ficou internada menos de 24 horas no hospital.
- B) Daria a DO, afinal são conhecidas todas as causas da internação (sepsis de foco urinário) e do óbito, e você pode perfeitamente assinar como médico substituto, conforme preconizado pelo Conselho Federal de Medicina.
- C) Por ter sido acompanhada, na intercorrência, por residente, só daria a DO mediante autorização do médico assistente, o professor da Clínica Médica, responsável pelo leito.
- D) Encaminharia o corpo para o Instituto Médico Legal (IML).

• Questão 04 •

A foto abaixo é de José, 52 anos. Ele procurou um dermatologista, porque as lesões vesiculosas estão aumentando do lado direito de suas costas e ele sente dor de forte intensidade em queimação. Baseado na sua hipótese diagnóstica você prescreveria:



- A) Aciclovir tópico e via oral, além de analgésicos opióides para controle da dor.
- B) Cefalosporina de segunda geração, pré-gabalina ou gabapentina e corticoide, todos por via oral.
- C) Cefalosporina de primeira geração via oral, antibiótico tópico, analgésicos opióides e corticoides.
- D) Aciclovir via oral e anticonvulsivante ou antidepressivo tricíclico.

• Questão 05 •

Joana tem 74 anos e é portadora de hipertensão arterial há 20 anos. Foi encontrada pelo seu filho no sofá da sala, não responsiva ao ser chamada pelo nome. Sr. Manoel chamou o SAMU. Ela foi intubada, sua pressão arterial estava 220/124mmHg, pulso de 80 batimentos/minuto rítmico. Ao exame neurológico apresentava desvio vertical intermitente dos olhos para baixo, sem resposta à manobra dos olhos de boneca. As pupilas estão mióticas. A estimulação dolorosa determina postura extensora bilateral e, consegue piscar ao comando de voz do médico emergencista. Qual seria a provável causa destes achados?

- A) Encefalopatia anóxica.
- B) Infarto isquêmico da artéria cerebral média esquerda.
- C) Infarto hemorrágico pontino.
- D) Infarto hemorrágico cerebelar.

• Questão 06 •

Lídia, 46 anos, retorna ao ambulatório de neurologia trazendo resultado de angioressonância de encéfalo, evidenciando aneurisma da artéria cerebral média esquerda de 4 mm de diâmetro. O exame foi solicitado devido ao fato de ter cefaleia crônica, praticamente, diária há aproximadamente 3 anos. Refere saber ter “enxaqueca”, sem aura, desde os 14 anos, quando menstruou. Era tabagista, mas parou há 3 anos, por orientação do clínico da UBS. Não tem outras doenças conhecidas. O exame neurológico não apresentava alterações sensitivas ou motoras. Dr. Sandrino perguntou a você qual seria o próximo passo, ao que respondeu:

- A) Solicitar arteriografia cerebral, que é o padrão ouro para diagnóstico, e retornar ao ambulatório de neurologia.
- B) Embolização por neuroradiologia intervencionista em serviço de alta complexidade.
- C) Repetir a angioressonância magnética em seis meses e voltar no ambulatório secundário.
- D) Clipping cirúrgico do aneurisma, devido ao risco de sangramento em serviço de alta complexidade.

• Questão 07 •

Assinale a alternativa CORRETA em relação às doenças reumatológicas:

- A) FAN positivo, a qualquer momento, é critério de entrada obrigatório para lúpus eritematoso sistêmico. Hidroxicloroquina, a menos que exista contraindicação formal, deve ser administrada a todo paciente lúpico.
- B) O diagnóstico de gota é realizado quando o paciente apresenta hiperuricemia acima de 9,0 mg/dl, mesmo na ausência de artrite gotosa e alopurinol deve ser prescrito, em doses ajustadas para a função renal.
- C) A pesquisa negativa de pANCA e cANCA (anticorpos contra citoplasma de neutrófilos) afasta diagnóstico de vasculite de pequenos vasos ANCA associada.
- D) Na artrite reumatoide, à radiografia das mãos, podemos esperar redução irregular do espaço articular e osteofitose, além de erosões marginais e esclerose sub-condral.

• Questão 08 •

Mirena, 26 anos de idade, está grávida de 8 semanas. Comparece ao pré-natal sem queixas. Trouxe exames: glicemia em jejum = 80mg/dL; T4 livre=1,2ng/dL (0,7 a 1,4ng/dL); TSH = 10mUI/mL (0,4 a 4mUI/mL); Anticorpo AntiTPO (anti-peroxidase) = 652U/mL (até 60U/mL). Passado familiar para diabetes mellitus negativo. Tia e mãe portadoras de hipotireoidismo. Não fuma e não bebe. É CORRETO afirmar que:

- A) Na gestação é comum a apresentação clínica de hipotireodismo transitório, geralmente presente no primeiro trimestre da gravidez.
- B) Deve-se iniciar imediatamente levotiroxina para Mirena, pois há risco materno-fetal.
- C) A produção de β HCG interfere com a dosagem de TSH e o exame deve ser repetido no segundo trimestre da gravidez para confirmação diagnóstica.
- D) Anti-TPO aumentado isoladamente não faz diagnóstico de tireoidite, mas os anticorpos anti-tireoglobulinas (anti-TBG), se aumentados, são patognomônicos.

• Questão 09 •

Benedito, 64 anos, é sabidamente portador de cirrose hepática de etiologia alcoólica, é levado ao pronto-atendimento, mais uma vez, por apresentar dor abdominal, confusão mental e oligúria há 48 horas. Ao exame físico, está icterico +, presença de aranhas vasculares, asterixis e ascite volumosa, com dor acentuada à palpação profunda, edema de MMII ++, sem déficits motores, pressão arterial 118/84mmHg. O residente que o atendeu fez paracentese de alívio e o exame do líquido ascítico revelou 650 células, com 80% de neutrófilos. Considere creatinina sérica = 1,8mg/dl e K de 4,0mEq/l. A conduta a ser instituída é:

- A) prescrever cefotaxima e albumina intravenosas.
- B) iniciar ciprofloxacina e plasma fresco intravenosos.
- C) guiar a antibioticoterapia pelo resultado da bacterioscopia e da cultura do líquido ascítico e plasma fresco intravenoso.
- D) expansão volêmica com cristalóide e iniciar ciprofloxacina intravenosa.

• Questão 10 •

Benedito, o mesmo paciente da questão anterior, e considerando a fisiopatologia implicada no seu edema, também deveria ser prescrito com dieta hipossódica para hepatopata e com os seguintes diuréticos:

- A) Furosemida 40mg duas vezes ao dia, que age no ramo ascendente espesso da alça de Henle associada à espironolactona 50mg ao dia, um poupador de potássio inibidor competitivo da aldosterona.
- B) Clortalidona 50mg VO duas vezes ao dia, um tiazídico símile que age no túbulo distal associada à furosemida duas vezes ao dia, que age no ramo descendente espesso da alça de Henle.
- C) Furosemida 40mg VO duas vezes ao dia, que age no ramo descendente espesso da alça de Henle associada à clortalidona 50mg ao dia, que age no túbulo contornado distal.
- D) Hidroclorotiazida 50mg VO ao dia, que é um tiazídico e age no túbulo coletor associada à espironolactona 50mg ao dia, um poupador de potássio inibidor competidor da aldosterona.

• Questão 11 •

Manoel é portador de um linfoma não-Hodgkin de alto grau. Aos 20 anos de idade estava apresentando crescimento linfonodal cervical muito rápido. A tomografia computadorizada mostrou grandes massas linfonodais retroperitoneais e de mediastino, e com invasão da medula óssea. Emagreceu cerca de 8% de seu peso inicial. Iniciou quimioterapia sistêmica e, no 30 dia de tratamento ambulatorial, deu entrada no Pronto Socorro com náuseas, vômitos importantes, astenia e anúria. Dosagem de ureia e creatinina sérica revelaram-se elevadas (creatinina= 3,9mg/dl e ureia= 200mg/dl) e K= 6,1mEq/l. Ácido úrico= 9,0mg/dl. O diagnóstico mais provável para esta condição neste paciente e sua respectiva conduta são:

- A) Insuficiência renal aguda pré-renal, pela desidratação e o sódio urinário deve estar diminuído, devendo ser hidratado com cristalóide.
- B) Hipercalcemia e nefrocalcinose, comum após destruição celular. A conduta é corticóide intravenoso, hidratação vigorosa, seguida de furosemida para controle da hipercalcemia.
- C) Hiperpotassemia e desidratação com lesão renal aguda pré-renal e a conduta é hidratação e hemodiálise, para retirada do potássio, ácido úrico e controle da ureia e creatinina.
- D) Síndrome da lise tumoral. A conduta é hidratação vigorosa, alcalinização da urina e administração de alopurinol ou rasburicase.

• Questão 12 •

Com relação ao tratamento da dor crônica podemos afirmar que:

- A) Com o uso de doses apropriadas, paracetamol raramente causa efeitos adversos. Hepatotoxicidade é rara com o emprego de doses terapêuticas deste fármaco.
- B) Entre os anti-inflamatórios não-esteroides (AINE), ibuprofeno pode ser utilizado em substituição ao paracetamol, mas apresenta igual risco gastrointestinal como os demais AINE.
- C) Paracetamol e dipirona são analgésicos não opióides que inibem a ciclooxigenase 2 (COX-2) e, por este motivo, causam efeitos colaterais renais e gastrointestinais.
- D) Dipirona é mais potente que paracetamol e causa menos efeitos colaterais.

• Questão 13 •

Em relação às anemias é CORRETO afirmar:

- A) A medida sérica do ferro é o teste mais específico que se correlaciona com anemia ferropriva.
- B) Pacientes com anemia hemolítica crônica congênita e teste de Coombs positivo, especialmente aqueles com hemoglobinúria, devem ser investigados para hemoglobinúria paroxística noturna.
- C) Dacriócitos podem ser visualizados no sangue periférico de pacientes com mielofibrose.
- D) Nas anemias hemolíticas induzidas por medicamentos, tais como quinidina, procainamida e metildopa, espera-se o Coombs direto negativo e haptoglobina aumentada.

• Questão 14 •

Maria do Carmo tem 60 anos e foi ao clínico queixando-se de astenia, hiporexia e queda do estado geral há 2 semanas. Relatava formigamento em MMII e dificuldade progressiva à deambulação. Tem antecedentes pessoais de hipertensão controlada e em uso de tiazídico, sobrepeso e hipotireoidismo tratado com 125µg/dia de levotiroxina. Exame físico normal. Hemograma: Hb/Ht = 10g/dl/30% (VCM = 120/HCM = 27); leucograma = 3.100/mm³ (bastões= 2%; segmentados= 70%; eosinófilos= 2%; basófilos= 1%; linfócitos= 24%; monócitos= 1%); plaquetas = 95.000/mm³. Presença de granulócitos plurisegmentados. O medicamento que deve fazer parte do tratamento da Maria do Carmo é:

- A) Vitamina B12.
- B) Ácido fólico.
- C) Ácido ascórbico.
- D) Sulfato ferroso.

• Questão 15 •

Jorge chegou de viagem de lua de mel no navio. Após um período de 2 dias, começou com dor abdominal em cólicas, diarreia, com cerca de 10 evacuações/dia, com muco e laivos de sangue. Sua esposa mediu a temperatura e estava com 38,5°C. Ele estava com muita sede. A provável etiologia e seu respectivo tratamento seriam:

- A) Infecção intestinal por *Entamoeba histolytica* e o tratamento é feito com metronidazol.
- B) Intoxicação alimentar com a presença de toxinas e o tratamento é com metronidazol.
- C) Infecção intestinal por *Shigella* e o tratamento é com ciprofloxacina.
- D) Colite pseudomembranosa por *Clostridium difficile* e o tratamento é realizado com vancomicina via oral.

• Questão 16 •

Assinale a alternativa CORRETA:

- A) A profilaxia contra o sangramento das varizes esofágicas deve ser feita com β bloqueador seletivo e com atividade simpaticomimética intrínseca.
- B) Com relação a este perfil sorológico para hepatite: HBs Ag negativo; anti-HBs positivo; anti-HBc negativo; anti-HCV negativo; anti-HAV (IgM e IgG) negativos. Pode-se afirmar que há necessidade de dosar HBe.
- C) Antiácidos, sucralfato e bloqueadores dos receptores H₂ da histamina, apresentam mínima interferência com os testes para diagnóstico do H. Pylori.
- D) Ao realizar uma endoscopia digestiva alta num paciente com quadro de hemorragia digestiva alta, foi constatado coágulo aderido à úlcera. Pela classificação de Forrest, esta úlcera é do tipo IIA.

• Questão 17 •

Luiza, 40 anos, procura a UPA com história de tontura e falta de ar aos pequenos esforços há 1 semana. Refere ainda, dor tipo pleurítica em 1/3 inferior de HTE. Foram realizados radiografia de tórax e ECG normais e liberada há 2 dias atrás, quando foi prescrita dipirona, se necessário e um ansiolítico. Devido a persistência do quadro de dispnéia voltou a procurar atendimento médico. Nega hipertensão ou diabetes. Uso de contraceptivo oral desde a última gravidez. Nega tabagismo e etilismo. Ao exame estava afebril, FR= 30irpm e FC= 110bpm. Sat. O₂= 88%. Murmúrio vesicular diminuído em bases. Sem edemas e sem empastamento de MMII, pulsos presentes. Coração rítmico, sem sopros. Abdômen: ndn. Assinale a alternativa CORRETA:

- A) A radiografia de tórax e o ECG realizados anteriormente e normais não afastam diagnóstico de suspeita clínica.
- B) Neste caso, você esperaria na gasometria arterial, hipoxemia e acidose respiratória ou acidose mista.
- C) O D-dímero é obrigatório antes do exame de imagem confirmatório.
- D) Ecocardiografia deve preceder o exame de imagem confirmatório.

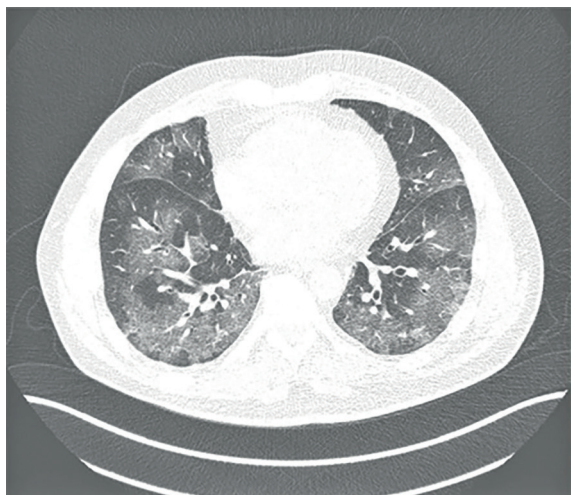
• Questão 18 •

Raimundo, 72 anos, compareceu ao ambulatório de endocrinologia, onde faz seguimento do diabetes mellitus, para uma avaliação pré angiocoronariografia, pois seu teste ergométrico deu positivo e o cardiologista fez o pedido deste exame. Ele está clinicamente bem, com diabetes controlado com a medicação, mas Dr. Alexandre se preocupou com o resultado do ritmo de filtração glomerular estimado (30ml/min/1,73m²) pelo CKD-EPI. Nesse caso, para minimizar a toxicidade renal do contraste, você recomendou:

- A) Ofertar solução salina a 0,9%, 1ml/kg/h, iniciando de 6 a 12 horas antes do procedimento, durante o mesmo e manter até de 6 a 12 horas após o procedimento.
- B) Ofertar água, chá e sucos via oral nas 24 horas antes e nas 24 horas após o cateterismo, de pelo menos 2,0 a 3,0 litros a cada 24h, além de N-acetilcisteína via oral, nas 48h antes e após o procedimento.
- C) Utilizar bicarbonato de sódio a 8,4% (1mEq/kg) e manitol a 20% (0,5g/kg), ambos intravenosos, iniciando 6 horas antes e repondo até 6 horas após o procedimento.
- D) Prescrever soro fisiológico 0,9% na dose de 2ml/kg/h com administração posterior de furosemida intravenosa para manter boa diurese e eliminar o contraste.

• Questão 19 •

João tem 40 anos e dá entrada no Pronto-Socorro com história de tosse, febre e dispneia, além de astenia e ageusia há 4 dias. Você suspeitou de COVID-19 e João tem fatores de risco, porque tem Síndrome Metabólica (obesidade, hipertensão e dislipidemia). Sua FC é 116bpm, temperatura de 38,7 °C, PA= 134/88mmHg, saturação de oxigênio é de 88%, FR 30ipm. Sua tomografia computadorizada helicoidal multislice, sem contraste, encontra-se abaixo. Assinale a alternativa CORRETA:



Fonte: https://www.scielo.br/scielo.php?script=sci_arttext&pid=S1679-45082020000100102&lng=en&nrm=iso&tlng=pt.

- A) Você precisa suspender o bloqueador do sistema renina angiotensina (losartana) que ele toma, porque o SARS-CoV-2 utiliza-se de receptores da enzima conversora de angiotensina 2 (ACE2) para adentrar as células pulmonares, piorando o quadro respiratório e renal.
- B) Caso João não responda com melhora mediante oxigenação, é preconizada a sequência rápida de intubação, com garantia do bloqueio neuromuscular com rocurônio ou succinilcolina para facilitar a intubação e evitar tosse do paciente durante o procedimento.
- C) Na TC de tórax acima, além das lesões em vidro fosco, há derrame pleural à esquerda, ausência de linfadenomalia, e extensão de 70% de lesões pulmonares na análise visual, inclusive com lesões apicais.
- D) A alteração mais comum no hemograma é linfocitose, por se tratar de resposta a processo infeccioso de natureza viral e, quando há neutrofilia, deve-se suspeitar de infecção bacteriana associada, coletando culturas e utilizando antibióticos de acordo com o antibiograma.

• Questão 20 •

João, 27 anos, sofreu traumatismo medular por acidente de moto há 7 anos, sendo mantido com sondagem vesical intermitente desde então e, por esta razão, apresenta infecções urinárias de repetição. Foi internado com queixa de urina turva, estando desidratado e taquipneico. Foram solicitados os seguintes exames: Urina tipo I com pH 7,0; densidade=1,010; proteínas-traços; glicose +; Leucócitos 800.000/ml; hemácias=54.000/ml, sem dimorfismo. Gasometria arterial: pH=7,12; pCO₂=22mmHg; pO₂=100mmHg; HCO₃=10mEq/L; SO₂=100%; creatinina=2,3mg/dl; ureia = 59mg/dL; potássio= 4,4mEq/L; Na= 136mEq/l; Cl=116mEq/l e glicemia=88mg/dl. Com relação ao distúrbio ácido-básico é CORRETO afirmar que trata-se de:

- A) Acidose metabólica hiperclorêmica com anion gap elevado, provavelmente secundária ao déficit de função renal.
- B) Acidose metabólica hiperclorêmica com anion gap normal, provavelmente secundária à lesão tubular proximal.
- C) Acidose metabólica normoclorêmica e com anion gap elevado, sugerindo acidose tubular distal do tipo 1.
- D) Acidose mista por perda de bicarbonato e tendo pCO₂ acima do valor esperado para os níveis de bicarbonato.

• Questão 21 •

Sr. Joaquim tem 78 anos de idade e é internado com diagnóstico de DPOC (doença pulmonar obstrutiva crônica) infectada. É hipertenso controlado, fumante e bebe nos finais de semana. Sr. Joaquim foi apresentando melhora clínica progressiva com antibiótico, quando, repentinamente, apresenta quadro de confusão mental e desorientação no tempo. Está agitado e mostrando irritabilidade. Sua filha está chorando, porque não foi reconhecida. Não tem rigidez de nuca ou outros sinais neurológicos. A principal suspeita diagnóstica, conduta e respectivo tratamento dos sintomas relacionados ao sistema nervoso central (SNC) seriam:

- A) Demência – Ressonância nuclear magnética – diazépínicos.
- B) Isquemia encefálica transitória – Tomografia de crânio – diazépínicos.
- C) Síndrome de abstinência alcoólica – monitorização de sinais vitais – benzodiazepínicos.
- D) Delírium – neuroléptico com orientação à família e conduta expectante.

• Questão 22 •

Segundo o Código de Ética Médica (CEM):

- A) No processo de tomada de decisões profissionais, o médico deverá aceitar as escolhas de seus pacientes, relativas aos procedimentos diagnósticos e terapêuticos, o que limita a autonomia e conhecimento do médico assistente.
- B) O CEM reforça o caráter antiético da ortotanásia, que é o tipo de morte compatível com futilidade terapêutica e prolongamento do processo natural de morrer.
- C) Deve-se alimentar compulsoriamente um paciente em greve de fome, porque hidratar e alimentar são deveres constitucionais e não se deve privar ninguém, pelo menos do acesso à comida e água.
- D) O médico não deve intervir, quando, em função de auditor, assistente técnico ou perito, nos atos profissionais de outro médico, ou fazer qualquer apreciação em presença do examinado, reservando suas observações apenas para o relatório.

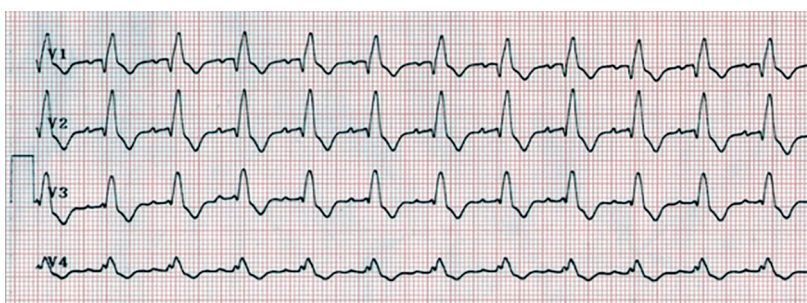
• Questão 23 •

Silvinha, 24 anos, forma-se agora em Medicina. Ela não consegue ficar sem usar o celular para ler mensagens de WhatsApp e e-mails, mesmo durante as visitas na enfermaria. Quando esquece o celular fica ansiosa. No caso de Silvinha, é CORRETO afirmar que:

- A) O uso cotidiano e por muitas horas das tecnologias é o suficiente para caracterizar dependência patológica.
- B) O comportamento nomofóbico pode ser sinal de possível transtorno primário, que deve ser investigado e tratado.
- C) Esquecer o celular e apresentar sintomas de ansiedade que atrapalham a vida diária é comum na geração atual e não necessita avaliação médica ou psicológica.
- D) A rotina de checar a caixa de mensagens do celular e o e-mail, ao acordar, está cada vez mais comum e é um dos sinais que caracteriza vício.

• Questão 24 •

Este é o eletrocardiograma na entrada hospitalar do Sr. João Pedro, 76 anos, obeso, hipertenso controlado, com queixas de tonturas e palpitações há dois dias. Hoje está com dor torácica atípica e foi internado para investigação. PA 110/62mmHg. Ritmo irregular. Realizado ecocardiograma evidenciando uma estenose aórtica moderada. Fração de ejeção: 35%. Creatinina= 1,1mg/dl; K= 4,0mEq/l, Na= 140mEq/l. AST e ALT normais. Tem ECG recente sem arritmia. Podemos afirmar que:



- A) Para pacientes com a arritmia do Sr. João Pedro, se a creatinina estivesse alterada, inibidores diretos da trombina, ou inibidores do fator Xa são recomendados em doses mais baixas.
- B) O cálculo do CHADS-VASC foi 3 e a administração de heparina é razoável e deve ser administrada o mais breve possível, antes da cardioversão e seguida a longo termo.
- C) Por ter estenose aórtica moderada ao ecocardiograma, o caso do Sr. João Pedro é, certamente, de uma arritmia do tipo valvar.
- D) Espera-se no exame do precórdio do Sr. João Pedro a presença de sopro diastólico, decrescente, aspirativo e de alta frequência, melhor audível no rebordo esternal esquerdo, ou no foco aórtico.

• Questão 25 •

Com relação ao tratamento da asma em adultos, é CORRETO afirmar que:

- A) O montelucaste é um antagonista de receptores de leucotrienos que atua bloqueando a broncoconstrição e reduzindo a inflamação da via aérea.
- B) A utilização de doses altas de corticoide inalatório é preconizada para controle de asma grave, por tempo prolongado, porque a absorção é baixa e não aumenta o risco de efeitos adversos sistêmicos.
- C) Na primeira etapa de tratamento da asma, o uso de LABA (β -agonista de longa duração) como monoterapia está indicado antes do uso do corticoide inalatório.
- D) O tratamento de resgate para as crises de asma é sempre realizado com corticoide por via oral, preferencialmente prednisolona.

• Questão 26 •

Em relação às drogas vasoativas, frequentemente utilizadas em terapia intensiva, podemos afirmar que:

- A) A dopamina, precursora natural da noradrenalina e da adrenalina na via de síntese das catecolaminas, tem efeito inotrópico negativo e cronotrópico e dromotrópico positivos.
- B) O efeito dopaminérgico da dopamina é indicado para a nefroproteção nos pacientes com lesão renal aguda, se utilizado nas doses baixas (1-2 μ g/kg/min.).
- C) A adrenalina é um fármaco com afinidade para se ligar aos receptores β , mas não aos β adrenérgicos, portanto, aumenta a pressão arterial média por vasoconstrição e aumenta o débito cardíaco.
- D) A vasopressina, ao se ligar aos recetores V1, causa vasoconstrição pela contração do músculo liso vascular, e pela ligação aos recetores V2 promove a reabsorção de água ao nível do sistema excretor renal.

• Questão 27 •

Laura, 55 anos de idade, previamente hígida, inicia quadro de náuseas e vômitos persistentes, agitação noturna, fadiga e epigastralgia, referidos durante um período de sete dias. Fez uso, em um primeiro momento, de ondansetrona, meclizina, pantoprazol, Cefalium® (mesilato de dihidroergtamina + paracetamol + cafeína + cloridrato de metoclopramida) e Vertizine D® (mesilato de dihidroergocristina + dicloridrato de flunarizina), para controle dos sintomas. Após iniciar o uso dessas medicações, apresentou rebaixamento do nível de consciência, letargia, sonolência excessiva, fraqueza muscular e afasia. Veio referenciada para o Hospital Regional, onde constatou-se sódio sérico de 113mEq/L, potássio 2,5mEq/L, Glicemia= 90mg/dl e Ureia= 60mg/dl. Creatinina= 1,4mg/dl.

- A) Dona Laura tem alterações neurológicas, porque o líquido extracelular se tornou hipotônico em relação ao intracelular, gerando desvio de água para o interior das células, causando hipertensão intracraniana.
- B) Os valores de ureia e glicose da dona Laura são os principais determinantes da osmolaridade sérica.
- C) O sódio urinário e a osmolaridade urinária devem estar altos, demonstrando a retenção hidrossalina em resposta à hipovolemia verdadeira causada pelos vômitos.
- D) Espera-se encontrar no ECG da dona Laura, devido à hipocalemia, bloqueio do átrio ventricular de primeiro grau, ondas P de baixa amplitude, depressão de ST e prolongamento de QT.

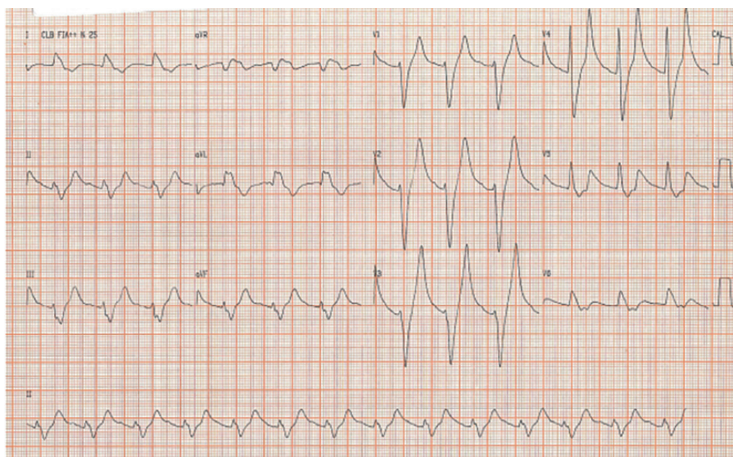
• Questão 28 •

José Eduardo, 30 anos, gerente de banco, foi encaminhado pelo clínico da empresa para o serviço de saúde mental. Na primeira consulta relata que, em seu trabalho, os colegas estão de marcação com ele (sic), fazendo comentários desagradáveis e mesmo olhando acintosamente e rindo descaradamente. Sempre teve bom relacionamento com a equipe que lidera. Isso vem acontecendo desde que começou a receber mensagens criptografadas, através de revistas, jornais e até pela TV. Ninguém mais da equipe consegue perceber e decifrar esses recados. Sempre foi um aluno brilhante e, mesmo estressado, tem tido desempenho muito bom no MBA em Administração, que está cursando. A hipótese diagnóstica mais provável, o encaminhamento e a terapêutica mais coerentes seriam:

- A) Transtorno delirante – internação psiquiátrica – anti-depressivo.
- B) Transtorno psicótico - avaliação psiquiátrica – anti-psicótico.
- C) Transtorno obsessivo-compulsivo – psicanálise – anti-psicótico.
- D) Transtorno de personalidade borderline - psicoterapia individual - anti-depressivo.

• Questão 29 •

Abaixo está o ECG da sua paciente, Dona Maria, 64 anos, renal crônica por doença renal do diabetes, que chegou ao Pronto-Socorro com dor torácica atípica. Seu diagnóstico e sua conduta imediata foram respectivamente:



- A) Infarto de parede anterior sem supra de ST – Oxigênio, analgesia com morfina, nitrato SL, ácido acetil salicílico, clopidogrel. Internação em UTI.
- B) Fibrilação atrial aguda - Amiodarona IV.
- C) Hiperpotassemia - Gluconato de cálcio IV.
- D) Infarto de parede inferior com supra de ST - Oxigênio, Analgesia com morfina, nitrato, ácido acetil salicílico, clopidogrel. Internação em UTI para trombólise.

• Questão 30 •

Sr. Manoel, 45 anos, foi pescar e percebeu ter sido mordido por cobra. Seu amigo o levou para o Pronto-Socorro rapidamente, aonde chegou com dor e sinais inflamatórios no local (face lateral do pé esquerdo). Ao exame, observam-se lesões equimóticas na perna e linfadenomegalia inguinal. Você solicitou coagulograma que demonstrou tempo de coagulação aumentado. Você internou seu Manoel e prescreveu hidratação, analgesia, e:

- A) Soro anti-elapídico.
- B) Soro anti-crotálico.
- C) Soro anti-botrópico.
- D) Soro anti-laquéisico.

• Questão 31 •

Em relação à morte encefálica no BRASIL (Resolução 2173 do Conselho Federal de Medicina), é CORRETO afirmar que:

- A) Pode ser diagnosticada por qualquer médico, desde que não faça parte da equipe de transplante e seja credenciado pela equipe de captação de órgãos.
- B) Mantém-se a necessidade de dois exames clínicos realizados por dois médicos diferentes, mas a participação do neurologista deixa de ser obrigatória.
- C) Para confirmação da morte encefálica, são necessários: um exame neurológico completo e um exame de imagem (eletroencefalograma, angiografia cerebral ou Doppler transcraniano), registrados em prontuário para retirada de órgãos para transplante.
- D) Por segurança, são necessários dois exames clínicos e pelo menos dois exames de imagem (eletroencefalograma, angiografia cerebral ou Doppler transcraniano), para que se autorize a retirada de órgãos para transplante.

• Questão 32 •

Daniela, 34 anos, 38º dia de puerpério, admitida no Pronto-Atendimento com relato de ser portadora de doença inflamatória intestinal, com suspensão de medicamentos durante a gestação. Queixa-se de dor abdominal difusa em cólica, de forte intensidade, associada à febre de até 40°C diária, anorexia, diarreia com sangue vivo, na frequência de 12x ao dia. Exame clínico: Mau estado geral, FC= 124bpm, PA= 84/50mmHg, descorada +++/4+. Hipertimpanismo difuso, RHA aumentados, dor à palpação superficial e profunda com peritonismo. Estabeleça o possível diagnóstico e a conduta a ser tomada:

- A) Megacólon tóxico – Radiografia de abdômen ortostática e decúbito -Internação em UTI + Antibioticoterapia + Corticoterapia, se não houver evidência de perfuração.
- B) Retocolite ulcerativa em atividade severa – Laparotomia exploradora + Antibioticoterapia.
- C) Doença de Crohn em atividade severa – Internação em UTI, Antibioticoterapia, pulsoterapia com corticoide e início de imunobiológico IV.
- D) Retocolite ulcerativa idiopática – Antibioticoterapia + Mesalazina VO + enema e imunobiológico IV.

• Questão 33 •

Assinale a alternativa CORRETA:

- A) Com relação a COVID-19, podemos afirmar que não existe resolução do Conselho Federal de Medicina que norteia as prioridades de internação em leitos de UTI, para respaldar as escolhas médicas na pandemia.
- B) Uso compassivo e uso “off label” de medicamentos em tempos de pandemia são sinônimos.
- C) A dengue hemorrágica tem relação com a baixa imunidade do organismo infectado e costuma se manifestar após o sétimo dia de doença com choque circulatório.
- D) Medicamentos utilizados em infectologia como terapia antirretroviral (TARV) para HIV e anfotericina B para infecções fúngicas podem causar hipertensão arterial.

• Questão 34 •

Assinale a alternativa CORRETA:

- A) No plantão do carnaval, chegou Mariana, 30 anos, toda fantasiada, com confusão mental, história de desmaio e possível uso de Ecstasy (MDMA). Estes sintomas possivelmente são devidos à hipernatremia aguda.
- B) O amianto pode determinar doenças pulmonares como a asbestose e o mesotelioma pleural.
- C) Na intoxicação por fenobarbital, na presença de urina ácida, haverá um maior transporte desse composto do plasma para os túbulos renais, aumentando sua excreção em até dez vezes.
- D) O uso de betabloqueadores está indicado para controle da hiperatividade simpática, em intoxicação por cocaína.

Luiza, 35 anos, com história de dor abdominal há 6 anos, intensificada nos últimos 8 meses, motivo pelo qual iniciou avaliação clínica. Na investigação, realizou exame de imagem, demonstrado na Figura A. Após análise da imagem, foi realizado um genograma, demonstrado na Figura B. É correto afirmar sobre a Luiza tratar-se de:

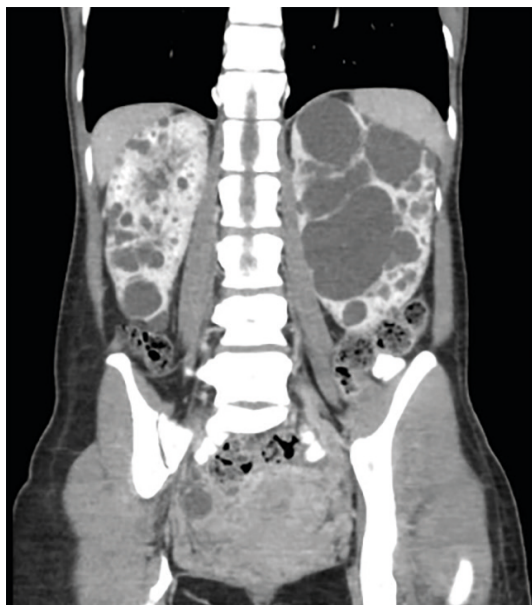


Figura A

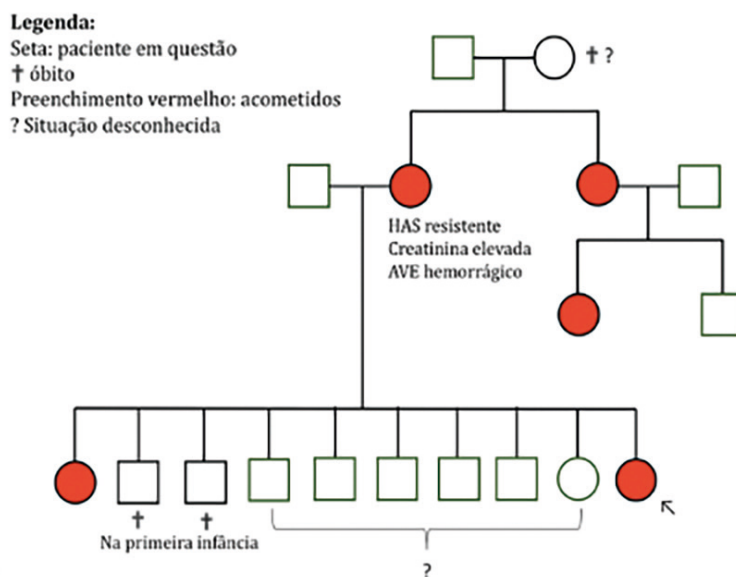


Figura B

- A) Doença de herança autossômica dominante e os irmãos da paciente devem ser triados com ultrassonografia do órgão afetado.
- B) Doença de herança autossômica recessiva e os irmãos da paciente devem ser triados com pesquisa de mutação para o gene afetado.
- C) Doença ligada ao cromossomo X e os irmãos do sexo masculino da paciente não precisam ser investigados.
- D) Trata-se de deleção do gene Pkd2 e todos os irmãos da paciente devem ser triados com ressonância nuclear magnética de abdômen e cérebro.



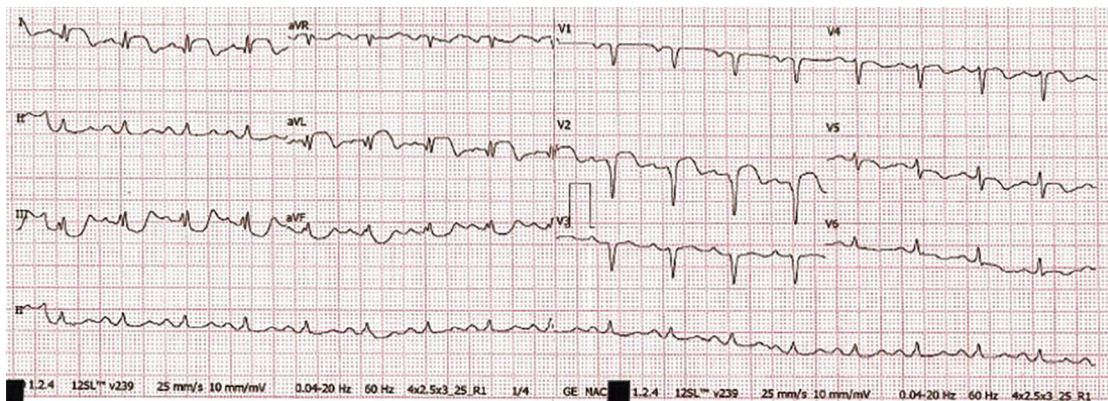
Questão Dissertativa

Você deverá respondê-la no caderno de questões, utilizando as linhas disponíveis. Fique atento ao local destinado.

Caso Clínico: MEDO DA COVID-19

Márcio tem 50 anos, sabe ser hipertenso e “ter colesterol” há 10 anos, e seu pai e irmão mais velho faleceram por infarto. Faz uso regular de losartana 100mg/dia e sinvastatina 20mg ao dia até 10 dias antes da admissão hospitalar, quando suspendeu a losartana porque ouviu dizer que este remédio poderia facilitar a infecção por SARS-CoV-2. Na manhã de hoje apresentou desconforto torácico retroesternal intenso e falta de ar aos pequenos esforços, com melhora ao repouso. Isolou-se em casa com medo de estar com COVID-19, monitorou a temperatura e a saturação de O₂ (mandou entregar um oxímetro da farmácia) e usou analgésicos por conta própria. Não teve febre. No dia seguinte, teve novamente dor torácica, com irradiação para ombros, associada à sudorese e dispnéia. Telefonou para o número da teleconsulta do município que o orientou procurar o hospital, caso não melhorasse. A tarde cursou com piora da dor, sudorese mais intensa e resolveu procurar emergência. Você era o plantonista do Pronto-Socorro. Ao exame físico: presença de taquicardia, sem sopros audíveis (FC= 108bpm), Pressão arterial 180/106mmHg, saturação de O₂ 99% e temperatura de 36,5°C.

A) O Eletrocardiograma abaixo revelou as seguintes alterações. Descreva-as:



nota

B) Este achado é compatível com:

nota

C) Durante a internação, Márcio foi tratado adequadamente e apresentou piora da função renal, sendo classificado como lesão renal aguda KDIGO 2 (Kidney Diseases Improving Global Outcomes), caracterizada pela presença de dois critérios de severidade:

a) _____

b) _____

nota

D) Você fez diagnóstico de provável lesão renal aguda pré-renal, devido a insuficiência cardíaca com fração de ejeção diminuída (40% ao Ecocardiograma) associada ao uso de substância nefrotóxica. Assim o sódio urinário e a fração de excreção de sódio devem estar, respectivamente:

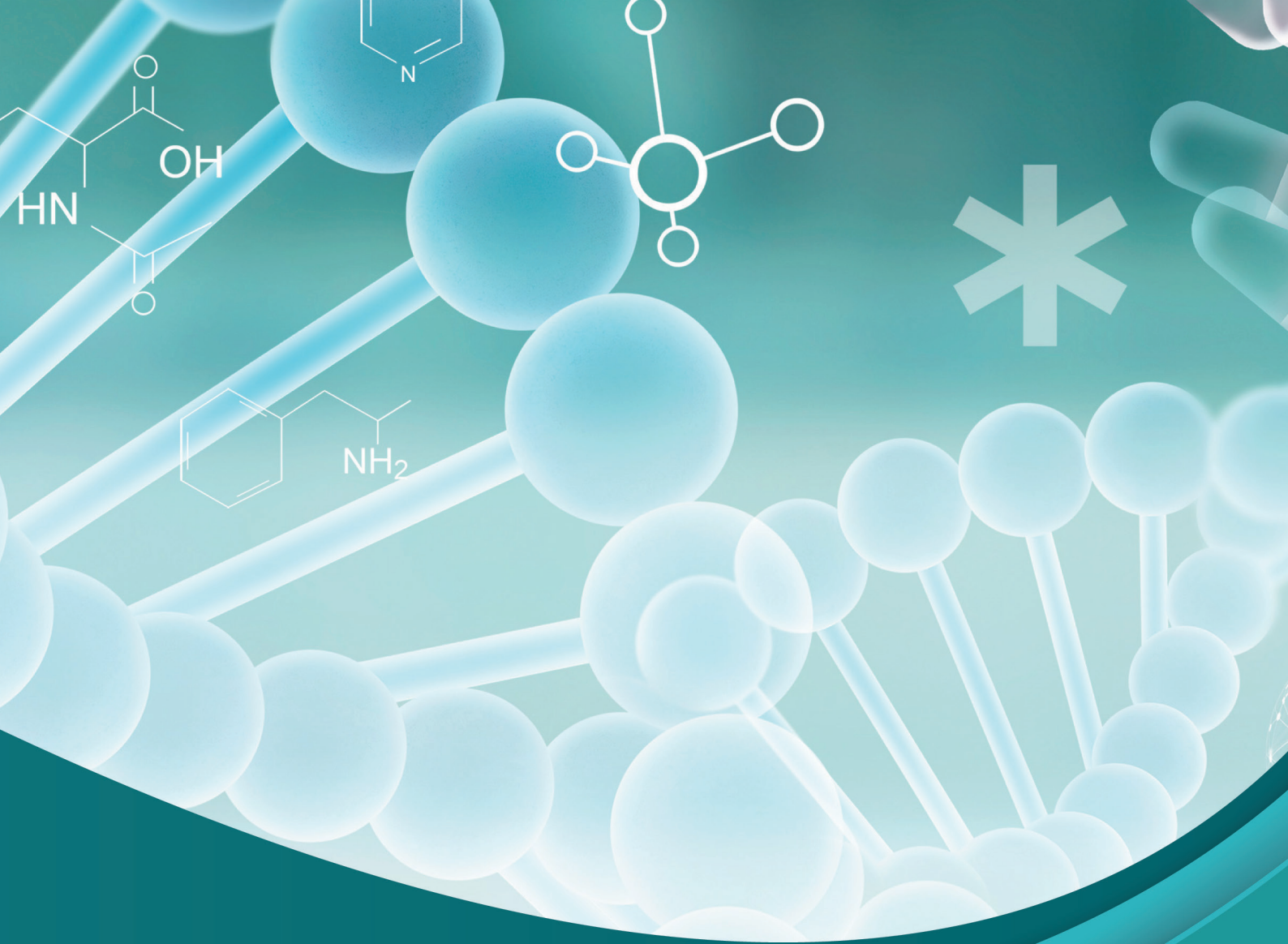
a) Na⁺ urinário: _____

b) FE Na⁺: _____

nota

E) Na dúvida, você pediu PCR para COVID-19 na admissão e deu negativo, mas você sabe que isso não é diagnóstico de certeza porque:

nota



PUC-SP



FUNDAÇÃO SÃO PAULO

Nucvest
vestibulares e concursos

www.nucvest.com.br