



Especialidade com pré-requisito em
Ortopedia e Traumatologia ou Cirurgia Plástica

CIRURGIA DA MÃO



O conteúdo desta prova é de propriedade da Fundação São Paulo. É expressamente proibida a sua reprodução, utilização em outros concursos, bem como o uso em sala de aula ou qualquer outro tipo, na totalidade ou em parte, sem a prévia autorização por escrito, estando o infrator sujeito à responsabilidade civil e penal.

Instruções

- A duração da prova é de 3 horas, devendo o candidato permanecer na sala por, no mínimo, 1 hora e meia.
- A prova contém 35 questões objetivas, cada uma com quatro respostas, das quais apenas uma é correta, e 5 questões dissertativas, que devem ser respondidas neste caderno, sobre temas da área de pré-requisito.
- Assinale na folha ótica de respostas a alternativa que julgar correta, preenchendo com caneta esferográfica (azul ou preta), com traço forte, dentro do espaço. Evite amassar e rasurar.
- Não serão computadas as questões que contenham mais de uma resposta assinalada na folha ótica. Também não serão computadas aquelas respostas com emenda ou rasura, ainda que legíveis, assinaladas com traço fraco ou em branco.
- Desligue o celular, similares e quaisquer outros equipamentos eletrônicos e coloque-os no envelope designado para este fim.
- Não é permitido o uso de relógio, seja digital, seja analógico, com calculadoras ou outros recursos. Coloque-o no envelope também.
- Será excluído da seleção o candidato que lançar mão de meios ilícitos para a execução da prova.
- Ao término da prova, o candidato deverá devolver ao fiscal o caderno de questões e a folha ótica de respostas.

Boa prova!

ESPECIALIDADE COM PRÉ-REQUISITO EM ORTOPEDIA E
TRAUMATOLOGIA OU CIRURGIA PLÁSTICA:

500 - Cirurgia da Mão

O conteúdo desta prova é de propriedade da Fundação São Paulo. É expressamente proibida a sua reprodução, utilização em outros concursos, bem como o uso em sala de aula ou qualquer outro tipo, na totalidade ou em parte, sem a prévia autorização por escrito, estando o infrator sujeito à responsabilidade civil e penal.

• Questão 01 •

Quanto à paroníquia aguda, podemos afirmar que

- a) é a segunda infecção mais comum da mão;
- b) afeta homens três vezes mais comumente que mulheres;
- c) a ruptura da barreira entre a prega ungueal e a placa ungueal permite a introdução de bactérias no tecido ao redor da unha;
- d) raramente são infecções mistas e o organismo infectante mais comum é o *S. aureus*.

• Questão 02 •

Sobre a Moléstia de Hansen (MH), pode-se afirmar que

- a) os nervos ulnar, mediano e radial, normalmente nesta ordem, estão afetados em 50% dos casos ativos de recidivantes de MH;
- b) os nervos sofrem injúria tripla pelo *M. leprae*: neuropatia infecciosa, neuropatia imunológica e neuropatia compressiva;
- c) a bactéria infecta preferencialmente nervos das partes mais aquecidas do corpo;
- d) a perda motora quase sempre precede a perda sensitiva.

• Questão 03 •

Não é uma comorbidade relacionada à doença de Dupuytren

- a) o Tabagismo;
- b) a Hipercolesterolemia;
- c) a Hipertensão;
- d) a Epilepsia.

• Questão 04 •

O teste de Bunnell examina o efeito da posição da articulação metacarpofalangeana (MF) sobre a flexão da articulação interfalangeana proximal (IFP). O teste é considerado positivo quando

- a) há mais flexão da IFP quando a MF é mantida em extensão;
- b) há menos flexão da IFP quando a MF é mantida em flexão;
- c) há mais extensão da IFP quando a MF é mantida em extensão;
- d) há menos flexão da IFP quando a MF é mantida em extensão.

• Questão 05 •

Sobre a anatomia e biomecânica da articulação carpo-metacarpiana (CMC) do polegar, pode-se afirmar que

- a) a superfície articular do primeiro metacarpiano é 34% maior do que a superfície articular do trapézio;
- b) o estabilizador primário da articulação é o ligamento oblíquo anterior profundo;
- c) o ligamento oblíquo anterior profundo está tenso em supinação, abdução e extensão;
- d) o ligamento oblíquo anterior profundo previne a translação radial e dorsal do primeiro metacarpiano em relação ao trapézio.

• Questão 06 •

Na patomecânica da instabilidade carpal, o estágio de Mayfield em que pode haver uma fratura do capitato, levando ao desvio dorsal de sua porção distal junto com o resto da fileira distal é o estágio

- a) I;
- b) II;
- c) III;
- d) IV.

• Questão 07 •

Está **ERRADO** sobre as lesões da fibrocartilagem triangular:

- a) A maioria das lesões traumáticas resulta de injúria rotacional aguda ao antebraço, combinada a carga axial e distração na borda ulnar, ou queda sobre o punho em pronação e extensão;
- b) A maior das lesões agudas e isoladas não requer tratamento;
- c) A incidência das lesões associadas a fraturas do rádio distal é estimada entre 13 e 45% utilizando-se métodos de imagem ou inspeção cirúrgica;
- d) Apesar de alta a incidência das lesões associadas a fraturas do rádio distal, a incidência das lesões persistente é muito maior.

• Questão 08 •

Pode-se afirmar sobre a via de acesso volar para fixação das fraturas de escafoide:

- a) A abordagem palmar não pode ser utilizada para fraturas agudas da cintura do escafoide;
- b) Pode-se ser utilizada para as raras fraturas do polo distal que possam necessitar de fixação cirúrgica;
- c) Uma desvantagem é o que punho está estendido, atrapalhando na redução;
- d) Uma vantagem é o fato de poder posicionar o parafuso no eixo verdadeiro do escafoide.

• Questão 09 •

Na artroscopia do punho, o portal rotineiramente utilizado como o portal de visualização universal é

- a) 6R; b) 1-2; c) 3-4; d) 4-5.

• Questão 10 •

Sobre o período para exploração e reparo de uma lesão nervosa, pode-se afirmar que

- a) lesões isoladas de nervo nunca têm indicação de abordagem imediata;
- b) apesar de não serem consideradas como emergência, lesões nervosas podem ser abordadas imediatamente, quando associadas à injúria vascular ou a lesões que ameacem a viabilidade do membro ou da vida;
- c) qualquer ferimento aberto e agudo, com correlação anatômica com déficit neurológico deve ser explorado em aproximadamente 3 semanas;
- d) lesões fechadas em continuidade podem ser neuropraxia ou axonotmese e, portanto, tem péssimo prognóstico de recuperação espontânea.

• Questão 11 •

A oponentoplastia de Bunnell utiliza o tendão do músculo

- a) flexor superficial do 4º dedo;
- b) extensor próprio do indicador;
- c) palmar longo;
- d) abdutor do dedo mínimo.

• Questão 12 •

Nas lesões traumáticas supraclaviculares do plexo braquial, o tipo mais comum acomete

- a) C5 a C7, em aproximadamente 20 a 35% dos pacientes;
- b) C5 a T1 (lesão pan-plexo), em 20 a 35% dos pacientes;
- c) C5 a C7, em aproximadamente 50 a 75% dos pacientes;
- d) C5 a T1 (lesão pan-plexo), em 50 a 75% dos pacientes.

• Questão 13 •

Sobre o tratamento das sindactilias, pode-se afirmar

- a) Sindactilias que envolvem a primeira ou quarta comissura devem ser separadas tardiamente;
- b) Todas as sindactilias devem ser separadas entre 3 e 6 meses;
- c) A separação da sindactília da segunda ou terceira comissura deve ser realizada preferencialmente entre 18 e 24 meses;
- d) Sindactilias que existem entre dedos com taxa de crescimento semelhante devem ser liberadas precocemente.

• Questão 14 •

Sobre a luxação congênita da cabeça do rádio, pode-se afirmar que

- a) é usualmente unilateral;
- b) a cabeça do rádio desloca-se mais comumente para lateral;
- c) a cirurgia frequentemente é necessária na infância;
- d) o diagnóstico geralmente é confirmado por radiografia, pois a cabeça do rádio não está alinhada com o capítulo. Outras anormalidades radiográficas incluem a cabeça do rádio de forma ovoide e hipoplasia do capítulo.

• Questão 15 •

Não é um fator relacionado a impacto negativo, a sobrevivência de reimplantes digitais

- a) *Diabetes mellitus*;
- b) mecanismo de amputação;
- c) tabagismo;
- d) idade do paciente.

• Questão 16 •

Sobre o retalho de antebraço baseado na artéria radial (retalho chinês), pode-se afirmar que

- a) possui pouca versatilidade para cobertura no membro superior;
- b) um estudo demonstrou que a artéria radial é o vaso dominante na mão em 22% dos casos;
- c) o retalho não pode ser utilizado para cobertura do cotovelo;
- d) a pobre cosmese da região doadora é uma desvantagem.

• Questão 17 •

Sobre os tipos de Síndrome da Dor Complexa Regional, podemos afirmar que

- a) o tipo 1 está relacionado a alterações distróficas com injúria nervosa periférica diagnosticável;
- b) ao tipo 3 pode-se denominar a distrofia simpática reflexa;
- c) a dor miofascial pertencem ao tipo 2;
- d) o tipo 1 apresenta alterações distróficas sem clínica de lesão nervosa periférica.

• Questão 18 •

Na artrite reumatoide, a deformidade em botoeira é causada, exceto por

- a) sinovite da articulação interfalângica proximal;
- b) encurtamento da banda central;
- c) subluxação das bandas laterais abaixo do eixo de rotação da articulação interfalângica proximal;
- d) encurtamento dos ligamentos retinaculares causando subluxação fixa das bandas laterais.

• Questão 19 •

Na tenossinovite estenosante do tendão flexor (dedo em gatilho), segundo a classificação de Green e Quinell, o estágio em que acontece a incapacidade em realizar a flexão ativa é

- a) II;
- b) IIIA;
- c) IIIB;
- d) IV.

• Questão 20 •

Sobre os tumores glômicos, podemos afirmar que

- a) representam 1 a 5% dos tumores das mãos;
- b) localizam-se exclusivamente na área subungueal;
- c) as lesões podem ser extremamente dolorosas, os pacientes sentem dor se qualquer pressão for colocada sobre a lesão e também pode ter sensibilidade severa ao calor;
- d) ressonância magnética raramente é diagnóstica.

• Questão 21 •

Sobre o bloqueio supraclavicular pode-se afirmar, exceto que

- a) permite a anestesia profunda de todo o membro superior;
- b) a preocupação com o risco de pneumotórax com técnicas tradicionais levou ao desenvolvimento da técnica guiada por ultrassom;
- c) a agulha é posicionada logo inferior e posterolateral ao plexo;
- d) a paralisia do nervo frênico e supraescapular não são desvantagens.

• Questão 22 •

Nas tenossinovites piogênicas dos tendões flexores, o sinal considerado por Kanavel como mais confiável e reprodutível é

- a) a posição do dedo em semiflexão;
- b) edema fusiforme do dedo;
- c) sensibilidade excessiva no curso da bainha tendínea;
- d) dor excruciante à extensão passiva do dedo.

• Questão 23 •

Sobre a anatomia patológica da Doença de Dupuytren, pode-se dizer que

- a) as cordas tenares e hipotenares são comuns e não estão associadas a doença difusa;
- b) a maioria das contraturas da articulação metacarpofalangeana envolve uma corda central isolada;
- c) a maior parte das contraturas da articulação interfalangeana proximal tem uma corda única;
- d) as múltiplas cordas não podem existir no mesmo nível seja na palma, seja no dígito.

• Questão 24 •

Doyle propôs as seguintes técnicas para reparo do tendão extensor:

- a) Zona 1: sutura contínua incorporando pele e tendão;
- b) Zona 2: sutura contínua 5-0 próximo a borda do tendão, complementada por ponto cruzado na superfície volar do tendão;
- c) Zonas 3 a 5: ponto de Kessler modificado de material sintético 4-0 na parte mais grossa do tendão; não recomenda ponto cruzado complementar;
- d) Zonas 6 e 7: igual às zonas 3 a 5, exceto pelo ponto cruzado que é executado apenas na superfície dorsal do tendão.

• Questão 25 •

Sobre as fraturas-luxação dorsais instáveis da articulação interfalangeana proximal, pode-se afirmar que

- a) demonstram envolvimento da superfície articular volar menor que 30%;
- b) a articulação tende a ser instável em todas as posições, ou requer mais de 60° de flexão para se obter uma redução congruente;
- c) a redução é fácil de alcançar, mas difícil de se manter;
- d) o principal elemento que contribui para a instabilidade é a perda do efeito de contraforte da margem dorsal da falange média.

• Questão 26 •

As cinco articulações que geralmente são necessárias incluir para obter uma artrodese radiocárpica bem-sucedida são

- a) radiolunar, radioescafoide, lunocapitato, lunopiramidal e a terceira articulação carpo-metacarpiana;
- b) radiolunar, radioescafoide, lunocapitato, escafo-trapezotrapezoide e a terceira articulação carpo-metacarpiana;
- c) radiolunar, radioescafoide, lunocapitato, escafo-capitato e a terceira articulação carpo-metacarpiana;
- d) radiolunar, radioescafoide, lunocapitato, escafo-capitato e a segunda articulação carpo-metacarpiana.

• Questão 27 •

Na dissociação escafossemilunar, o estágio 3 de Garcia-Elias é caracterizado pela dissociação

- a) reparável;
- b) irreparável, com alinhamento normal do escafoide e semilunar;
- c) irreparável, com subluxação rotatória do escafoide, redutível;
- d) irreparável, com subluxação rotatória do escafoide, irreduzível.

• Questão 28 •

Considerando-se os cinco preditores de estabilidade nas fraturas do rádio distal descritos por Lafontaine, o fator que, em particular, parece ser o mais fortemente relacionado à perda de redução tardia é

- a) idade maior que 60 anos;
- b) cominuição dorsal;
- c) angulação dorsal maior que 20°;
- d) fratura da ulna associada.

• Questão 29 •

Lanz classificou as variações do ramo motor recorrente do nervo mediano em 4 grupos. O padrão transligamentar foi observado em

- a) 90% dos casos;
- b) 46% dos casos;
- c) 31% dos casos;
- d) 23% dos casos.

• Questão 30 •

Na série de abordagens cirúrgicas transaxilares para a Síndrome do Desfiladeiro Torácico, a anormalidade anatômica que foi encontrada com mais frequência foi

- a) anormalidades do desenvolvimento ou inserção do músculo escaleno;
- b) costela cervical;
- c) músculo escaleno mínimo;
- d) anormalidades do tendão do músculo subclávio.

• Questão 31 •

A respeito da fratura de Seymour, é CORRETO afirmar que

- a) são fraturas fisárias desviadas da falange média;
- b) tecnicamente, é uma fratura fisária fechada;
- c) o tratamento requer remoção do leito ungueal, irrigação, desbridamento, extração de qualquer tecido interposto, redução aberta da fratura fisária e reparo meticuloso do leito ungueal;
- d) a falha em reconhecer e tratar a fratura dificilmente leva a osteomielite.

• Questão 32 •

Sobre o retalho muscular livre do grande dorsal, pode-se afirmar que

- a) se deve iniciar a abordagem primeiro pela borda posterior do músculo;
- b) uma vez que uma área adequada de músculo foi definida, deve-se dividir o músculo proximal e medialmente e elevá-lo de proximal para distal;
- c) não há necessidade de deixar dreno;
- d) o pedículo pode incluir a artéria subescapular até a sua origem na artéria axilar.

• Questão 33 •

A artéria 1,2 intercompartimental suprarretinacular (1,2 ICSRA), na qual se baseia o enxerto vascularizado descrito por Zaidenberg, origina-se da artéria radial, aproximadamente

- a) 5 cm proximal à articulação radiocárpica;
- b) 4 cm proximal à articulação radiocárpica;
- c) 3 cm proximal à articulação radiocárpica;
- d) 2 cm proximal à articulação radiocárpica.

• Questão 34 •

Sobre a fasciotomia da mão na síndrome compartimental:

- a) A mão tem 9 compartimentos;
- b) A descompressão deve se iniciar com uma liberação estendida do túnel do carpo;
- c) Os músculos interósseos dorsais são descomprimidos por meio de uma incisão dorsal entre o terceiro e quarto metacarpianos;
- d) O compartimento adutor não pode ser liberado.

• Questão 35 •

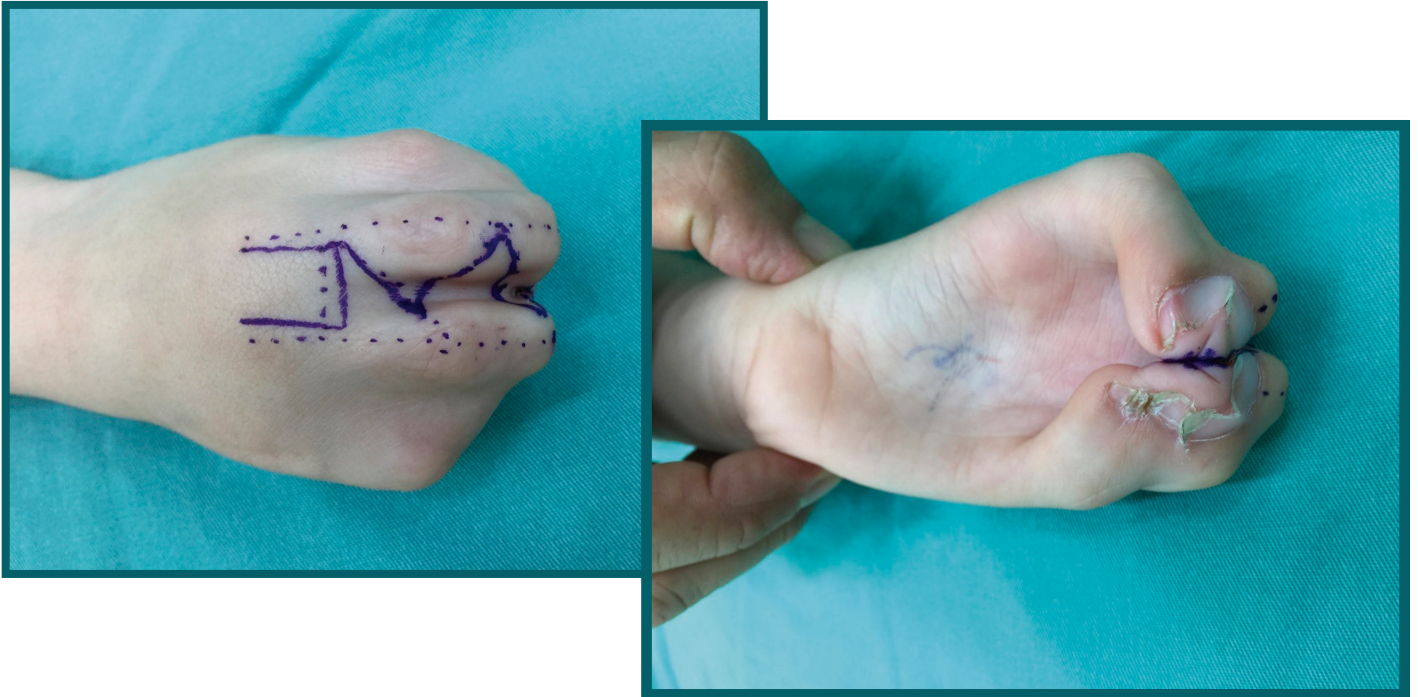
A deformidade tipicamente observada na esclerose sistêmica é a

- a) subluxação da articulação metacarpofalângica com desvio ulnar;
- b) flexão da articulação metacarpofalângica com hiperextensão; compensatória da articulação interfalângica proximal;
- c) contratura em flexão da articulação interfalângica proximal com hiperextensão compensatória da metacarpofalângica;
- d) contratura da primeira comissura em abdução.



Questão Dissertativa

Você deverá respondê-las no caderno de questões, utilizando as linhas disponíveis. Fique atento ao local destinado.



Baseando-se nas fotos acima responda:

a) Qual a hipótese diagnóstica e quais os dados epidemiológicos dessa patologia?

nota

b) Quais as classificações dessa má-formação?

nota

c) Descreva síndromes associadas e suas características.

nota

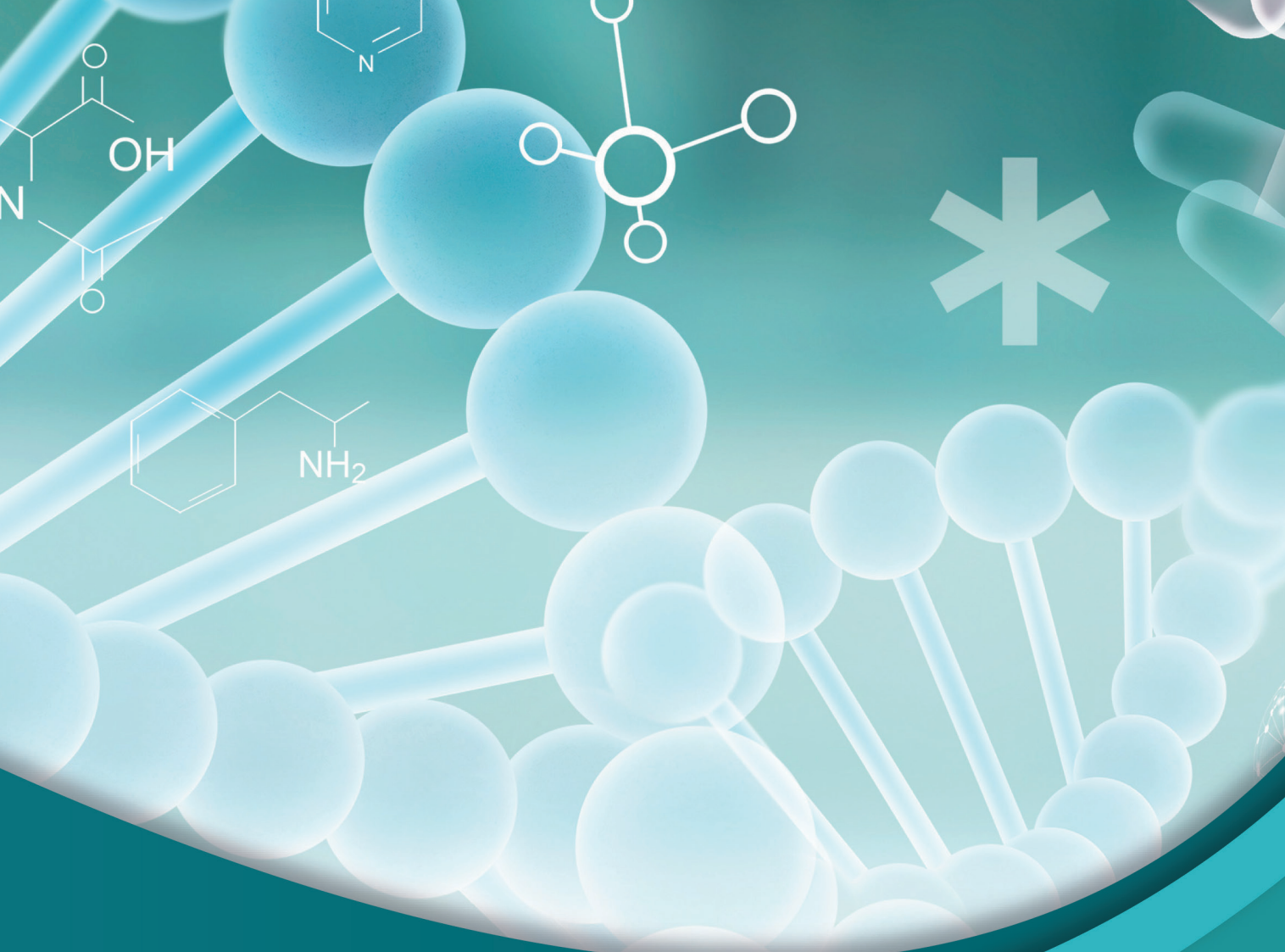
d) Quais os princípios que devem nortear um cirurgião para o tratamento cirúrgico dessa patologia?

nota

e) Descreva as principais complicações pós-operatórias.

nota

O conteúdo desta prova é de propriedade da Fundação São Paulo. É expressamente proibida a sua reprodução, utilização em outros concursos, bem como o uso em sala de aula ou qualquer outro tipo, na totalidade ou em parte, sem a prévia autorização por escrito, estando o infrator sujeito à responsabilidade civil e penal.



PUC-SP



FUNDAÇÃO SÃO PAULO

Nucvest
vestibulares e concursos

www.nucvest.com.br